Damborenea Tajada, J.; M. A. Campos del Álamo; E. Llorente Arenas; M. J. Naya Gálvez; A. C. Castillo Fornies y R. Fernández Liesa: Anales O.R.L. Iber.-Amer. XXVI, 241-248 (1999)

616.22-006.3

SERVICIO DE OTORRINOLARINGOLOGÍA.
HOSPITAL MIGUEL SERVET. ZARAGOZA

NUESTRA EXPERIENCIA EN CONDROSARCOMAS DE LARINGE
A propósito de 3 casos

Dres. J. DAMBORENEA TAJADA; M. A. CAMPOS DEL ALAMO; E. LLORENTE ARENAS; M. J. NAYA GÁLVEZ; A. C. CASTILLO FORNIES y R. FERNÁNDEZ LIESA

Los sarcomas de laringe son neoplasias muy raras, que representan menos del 1% de los tumores de este órgano (1, 3, 4). De todos ellos, menos del 0,1% corresponden a condrosarcomas. Son tumores que generalmente se caracterizan por un crecimiento lento y bajo potencial metastásico. La localización laríngea más frecuente es el cartílago cricoides, y la disnea se presenta como el síntoma de inicio más frecuente.

Presentamos tres casos de condrosarcomas tratados en nuestro Servicio. Dos de ellos son de origen cricoideo, mientras que el tercero procede del ala izquierda del cartílago tiroides. Se discuten las características tumorales y las terapias aplicadas, haciendo referencia a la literatura al respecto.

CASO 1

Paciente de 65 años, fumador de 20 cigarrillos/día, que acude a nuestra consulta por disnea, agravamiento de su disfonía de 2 años de evolución y expectoración hemoptoica ocasional.

Recibido en la Redacción el 25-II-1997

A la exploración por laringoscopia indirecta (LI), se apreciaba una masa blanquecina de superficie lisa, localizada en la pared posterior subglótica. La masa ocupaba el 75% de la luz glótica.

En las tomografías de laringe se observaba una masa redondeada y lisa en subglotis, que ocupaba gran parte de la luz (Fig. 1).

Mediante microcirugía endolaríngea se lleva a cabo la exéresis de dicha lesión, que aparece recubierta por mucosa de aspecto normal. La palpación cervical no revela la presencia de adenopatías cervicales.

En el análisis histológico de la pieza se observa una mucosa laríngea en cuyo corion subyacente aparece una neoformación condral que se ordena de forma lobulada, con áreas de características de cartílago hialino bastante diferenciado, con células de gran tamaño con núcleos hipercromáticos, mitosis y atipias celulares.

Con el diagnóstico de condrosarcoma de laringe se realiza laringectomía total sin vaciamientos cervicales.

A los 5 años de la cirugía, el paciente se encuentra libre de enfermedad.

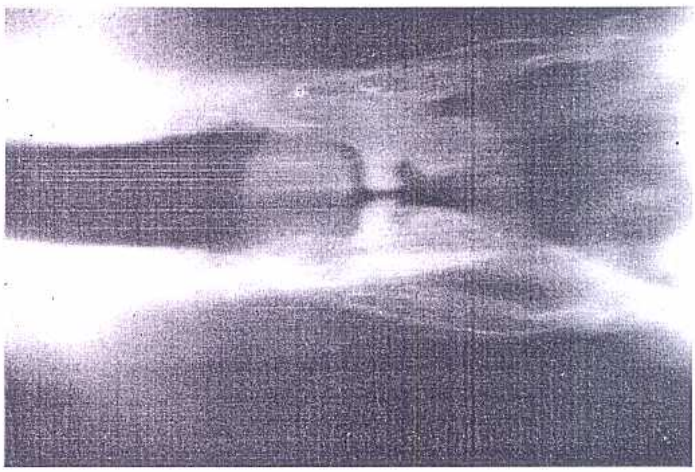

FIG. 1

Tomografía simple de laringe en la que se observa una masa redondeada de localización subglótica.

CASO 2

Varón de 72 años, fumador importante, que acude al Servicio de urgencias por disnea grave y disfonía.

Por LI se aprecia una gran masa en subglotis, comisura anterior y cuerda vocal derecha que ocluye casi por completo la luz glótica. Se realiza traqueotomía de urgencia y microcirugía endolaríngea, extirpando una tumoración lisa y elástica, pediculada en vertiente anterior subglótica. El resultado anatomopatológico es de condrosarcoma indiferenciado.

El paciente desecha la cirugía, por lo que se le aplica tratamiento radioterápico con 6.000 Rads. La evolución es tórpida, y un año después se le diagnostica un carcinoma epidermoide de laringe asociado, y fallece a los pocos meses.

CASO 3

Se trata de un varón de 73 años de edad, fumador moderado y con el antecedente de un infarto agudo de miocardio hacía tres años. Acude a nuestra consulta por disfonía de 15 días de evolución y una tumoración laterocervical izquierda.

Por LI se aprecia una protrusión hacia la luz de banda, ventrículo y cuerda vocal izquierdas, con una mucosa aparentemente normal y limitación de la movilidad de dicha cuerda.

En el cuello se palpa una tumoración dura, discretamente rugosa, no dolorosa, fija a cartílago tiroides, y que se desplaza con la deglución.

En la TAC se aprecia una masa calcificada dependiente del ala izquierda del cartílago tiroides que en planos caudales parece afectar a los cartílagos cricoides y aritenoides izquierdo (Fig. 2).

Se realiza PAAF de la tumoración cervical, observándose grandes acúmulos de sustancia fundamental basófila, con células de hábito condroide redondeadas, con citoplasma claro y núcleos grandes e hipercromáticos.

Con el diagnóstico de condrosarcoma se realiza laringectomía total. El análisis posterior de la pieza quirúrgica nos da la filiación de un condrosarcoma de alto grado de malignidad, con gran cantidad de células condroblásticas aisladas o en acúmulos irre-

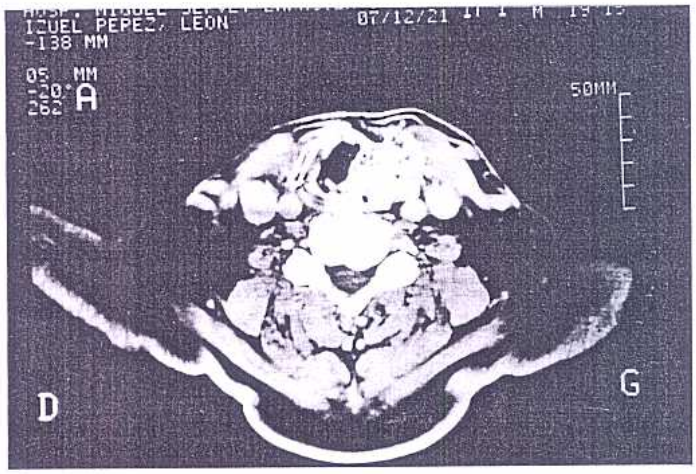

FIG. 2

TAC cervical. Masa calcificada dependiente de ala izquierda de cartílago tiroides.

gulares, núcleos grandes e hipercromáticos, células binucleadas y focos de hemorragia y fibrosis.

El paciente permanece sin signos de recidiva o metástasis tras 5 años de la cirugía.

DISCUSIÓN

El condrosarcoma es un tumor maligno de estirpe cartilaginosa de escasa incidencia, cuyas localizaciones más frecuentes son la cintura pélvica, costillas y fémur. Suponen el 10% de los tumores óseos malignos primarios (1, 2). De todos ellos, el 12% se localizan en cabeza y cuello, siendo la laringe la localización más frecuente.

Los tumores mesenquimales malignos de laringe son muy infrecuentes, alcanzando sólo un 1% del total de las neoplasias laríngeas (3, 4, 5, 6, 7).

La edad media de aparición es de 60 años, con límites en 33 y 91 (8, 9, 10) y un mayor predominio de varones en las series consultadas, con cifras de 70-80% (8, 9, 13, 14, 15).

Aunque la
ha relacionad
los cartílagos
blástica frent
se un caso d
radioterapia p

Son tumo
cuente es el c
concretament
En segundo l
calización tir
otras localiza
niculados ni
más, 2 casos
go elástico (1

Los sínto
de la lesión, d
los más frecu
La clínica vi
invasión o in

La forma
to lento focal
cidiva local,
seguimiento
dencia de me
la mayoría d

Macrosc
quecino-naca
de consisten

Microsc
Giemsa (MG
extensiones f
celulares iso
triz hialina
separados p
un aspecto m

Las célul
y uno o vari
cariosis, hip

rtílago tiroides.

s binucleadas

o metástasis

estirpe carti-
más frecuen-
en el 10% de
odos ellos, el
nge la locali-

nge son muy
as neoplasias

límites en 33
en las series
).

Aunque la etiología es desconocida, en algunos trabajos se ha relacionado su aparición con alteraciones en la osificación de los cartílagos laríngeos (11), o con una predisposición condroblástica frente a procesos inflamatorios crónicos, describiéndose un caso de condrosarcoma cricoideo 16 meses después de radioterapia por carcinoma de cuerda vocal (6).

Son tumores de crecimiento lento. La localización más frecuente es el cartílago cricoides con el 70% de los casos y más concretamente la lámina posterolateral (5, 10, 11, 12, 13, 14). En segundo lugar, con un 20% de los casos, se encuentra la localización tiroidea. El 10% restante corresponde a aritenoides y otras localizaciones laríngeas. No se han descrito casos en corniculados ni cuneiformes (5, 10, 11, 12, 13, 14). Existen, además, 2 casos descritos localizados en epiglotis, que es un cartílago elástico (15, 16).

Los síntomas van a depender en gran parte de la localización de la lesión, del tamaño y de la dirección del crecimiento, siendo los más frecuentes la disfonía, disnea, disfagia y masa cervical. La clínica viene dada más por ocupación de espacios que por invasión o infiltración (10, 11).

La forma de extensión es fundamentalmente por crecimiento lento focal, siendo el principal problema la tendencia a la recidiva local, que puede ser tardía, por lo que se debe realizar un seguimiento prolongado de estos pacientes (4, 9, 12). La incidencia de metástasis es muy baja y tardía, siendo pulmonares en la mayoría de los casos.

Macroscópicamente, aparecen como masas redondeadas blanquecino-nacaradas, recubiertas por mucosa de aspecto normal y de consistencia dura.

Microscópicamente, utilizando tinciones de May-Grunwald-Giemsa (MGG) en material secado al aire, y de Papanicolau en extensiones fijadas con alcohol, se observan numerosos acúmulos celulares isogénicos y células sueltas dispuestas sobre una matriz hialina cartilaginosa (15). Estos acúmulos celulares están separados por tabiques de tejido conectivo, lo que da al tumor un aspecto multilobulado.

Las células tumorales presentan un amplio citoplasma claro y uno o varios núcleos de contornos irregulares y notable anisocariosis, hipercromatismo y mitosis ocasionales.

Se han descrito tres grados de diferenciación de condrosarcomas (17) basados en el número de mitosis y atipias celulares, relacionados estrechamente con la agresividad local y el potencial metastásico. La supervivencia a los 5 años de los condrosarcomas grado I, II y III en todos los lugares anatómicos es del 90, 81 y 43%, respectivamente.

Esta clasificación viene dada por los criterios de LICHTENSTEIN y JAFFE (18), en los que hay que tener en cuenta: *a)* la existencia de alta densidad celular de núcleos agrandados; *b)* más de una célula binucleada de núcleo agrandado; *c)* células gigantes condrales con núcleo voluminoso, único o múltiple, o con masas gruesas de cromatina.

Si bien el diagnóstico de certeza es anatomopatológico, la exploración y algunas pruebas complementarias pueden ser de gran ayuda.

La exploración laríngea es sugerente, tanto por la localización generalmente subglótica de la lesión, como por el aspecto de masas lisas y redondeadas sin signos de infiltración.

Antes de la aparición de la TAC y la RMN, eran características las imágenes redondeadas subglóticas que estos tumores ofrecían en las tomografías simples de laringe.

La TAC y la RMN son actualmente las exploraciones complementarias de elección, siendo preferible la TAC, con el objeto de detectar calcificaciones intratumorales muy sugestivas de esta patología.

El único tratamiento útil es la cirugía, apoyando la mayoría de autores técnicas parciales, pero limitadas éstas por la extensión y el grado de malignidad (4, 5, 6, 10, 11, 13, 14), reservando la laringectomía total a los casos cricoideos con afectación de más de la mitad del cartílago, a los de alto grado de malignidad y a los que presentan múltiples recurrencias.

Dada la infrecuencia de metástasis no se recomienda la realización de vaciamientos cervicales ganglionares rutinarios.

Tanto la radioterapia como los citostáticos son de escasa utilidad (9, 12, 15).

Los condrosarcomas de laringe son tumores muy infrecuentes, pero con unas características clínicas propias que pueden orientarnos hacia su diagnóstico. Es por ello importante su conocimiento por parte del otorrinolaringólogo, ya que el pronóstico

de la enferme
precoz.

1. NICOLAI, P.;
Incidence, pa
99: 515-523.
2. HUIZENGA,
clinicopathol
201-210. 197
3. GORESTEIN, A
106: 8-12. 19
4. OGURA, J.; T
Vol. 3, cap.
5. BURKEY, B.;
Laryngoscop
6. GORENSTEIN,
106: 8-12. 19
7. CESAR, A.; M
chondrosarc
8. BUSUTTIL, A.
Otol. 92: 63
9. OSTBERG, Y.
Acta Otolar
10. LAVERTU, P
managemen
11. MORUS, H.
1973.
12. VICENTE, E
Otorrinolar
13. MARTÍN, L.;
laringe. *Act*
14. GARCÍA, N.;
observación
15. J. MORENO R
diante punci
3 (219-221)
16. W. CHEUNG,
The British
17. EVANS y cols
1977.
18. LICHTENSTEI
1943.

NOTRE EXPÉRI
TROIS CAS

Les sarco
à peu près le
sont des cho

de la enfermedad dependerá en gran medida de un diagnóstico precoz.

BIBLIOGRAFÍA

1. Nicolai, P.; Ferlito, A.; Sasaki, C.; Kirchner, J. — Laryngeal chondrosarcoma: Incidence, pathology, biological behavior and treatment. *Ann. Otol. Rhinol. Laringol.* 99: 515-523. 1990.
2. Huizenga, C.; Balogh, K. — Cartilaginous tumours of the larynx. A clinicopathological study of 10 new cases and a review of the literature. *Cancer.* 26: 201-210. 1970.
3. Gorestein, A.; Neel, B.; Weiland, L. H. — Sarcomas of the larynx. *Arch. Otolaryngol.* 106: 8-12. 1980.
4. Ogura, J.; Thawley, S. — Quistes y tumores de la laringe. Paparella- Shummrick. Vol. 3, cap. 37, pp. 2.482-2504. Ed Panamericana.
5. Burkey, B.; Hoffman, H.; Baker, S. — Chondrosarcoma of the head and neck. *Laryngoscope.* 100. 1.301-1.305. Dec. 1990.
6. Gorenstein, A.; Neel, H.; Weiland, L. — Sarcomas of the larynx. *Arch. Otolaryngol.* 106: 8-12. 1980.
7. Cesar, A.; Moran, M. D.; Saul Suster, M. D.; Darryl Carter, M. D. — Laryngeal chondrosarcomas. *Arch. Pathol. Lab. Med.* Vol. 117. Sep. 1993.
8. Busuttil, A.; Frobes, J. — Chondrosarcoma of the tyroid cartilage. *J. Laryngol. Otol.* 92: 633-638. 1978.
9. Ostberg, Y.; Boquist, L.; Diamant, H. — Laryngeal chondrosarcoma in Sweden. *Acta Otolaryngol.* 88: 142-147. 1979.
10. Lavertu, P.; Tucker, H. — Chondrosarcoma of the larynx. Case report and management philosophy. *Ann. Otol. Rhinol. Laryngol.* 93: 452-456. 1984.
11. Morus, H. — Cartilaginous tumors of the head and neck. *Laryngol.* 87: 135-151. 1973.
12. Vicente, E.; Hernández, A.; Fraile, J. — Condrosarcoma de laringe. *Acta Otorrinolaringol. Esp.* 37: 167-170. 1986.
13. Martín, L.; Lázaro, P. — A propósito de tres casos de tumores cartilaginosos de laringe. *Acta Otorrinolaringol. Esp.* 35: 353-359. 1984.
14. García, N.; Domínguez, A.; Lozano, A. — Condroma de laringe. A propósito de una observación. *Acta Otorrinolaringol. Esp.* 53, 1-2: 155-160. 1982.
15. J. Moreno Requena; J. Solo Pérez. — Condrosarcoma de laringe: Diagnóstico mediante punción aspiración biopsia guiada por TAC. *Acta Otorrinolaringol. Esp.* 45, 3 (219-221). 1994.
16. W. Cheung, Lly Leong; F. L. Chang. — Case report: Chondrosarcoma of the epiglottis. *The British Journal of Radiology.* 66: 471-474. 1993.
17. Evans y cols. — Prognosis factors in chondrosarcoma of bone. *Cancer.* 40: 818-831. 1977.
18. Lichtenstein, L.; Jaffe, H. — Chondrosarcoma of bone. *Am. J. Pathol.* 19: 553-573. 1943.

RÉSUMÉ

Notre expérience avec les chondrosarcomes du larynx. À propos de trois cas.

Les sarcomes du larynx sont néoplasies tres bizarres répresentant à peu près le 1% des tumeurs malignes de cet organe: moins du 0,1% sont des chondrosarcomes. On rapporte, dans l'article, 3 chondro-

sarcomes laryngiens d'âges oscilant entre 65 et 75 ans. Tous étaient hommes. Deux aux dépens du cartilage cricoïde et le troisième de l'aile gauche du thyroide. Parmi eux deux étaient chondrosarcomes indifférentiés d'haute malignité. Deux des trois malades étaient vivants et libres de récidive ou métastases cinq ans après la chirurgie.

SUMMARY

OUR EXPERIENCE ON LARYNGEAL CHONDROSARCOMA. THREE CASES REPORTED.

Sarcoma of the larynx are extremely rare neoplasms that account for approximately 1% of all tumors of this organ. Less than 0,1% correspond to chondrosarcomas. Three cases of laryngeal chondromas are described. The patient's age ranged between 65 and 75 years, and all they were men. Two of the tumors arose in the cricoid cartilage, and the other one, in the left wing of the thyroid cartilage. Two of the cases corresponded to high-grade, indifferenciated chondrosarcoma. Two of the patients were alive and free of recurrence of metastases 5 years after surgery.

ZUSAMMENFASSUNG

UNSERE ERFAHRUNG MIT CHONDROSARKOMEN DES KEHLKOPFES. BERICHT ÜBER DREI FÄLLE.

Die Kehlkopfsarkome sind sonderbare Neoplasien, welche ca. 1% der bösartigen Tumore dieses Organes ausmachen. Davon sind weniger als 0,1% Chondrosarkome. Wir berichten über 3 Fälle von Chondrosarkomen des Kehlkopfes. Das Alter der Patienten schwankt zwischen 65 und 75 Jahren. Es handelt sich bei allen Patienten um Männer. Zwei dieser Tumore entstanden am Cricoides-Knorpel und der dritte am linken Flügel des Schildknorpels. Zwei Fälle waren undifferenzierte Chondrosarkome von höchstem Malignitätsgrad. Zwei der Patienten lebten und befanden sich rezidivfrei und frei von Metastasen 5 Jahre nach der erfolgten Chirurgie.

Dr. Jorge Damborenea Tajada
Avda. Sabino Arana, 1, 5.º B
48013 Bilbao

Melgarejo Moren
Amer. XXVI, 24
616.313

SER

ESTUDI
DE LAS

y

Las glán
de experime
efectos de la
lengua del
accesibilida
ción de dive
moide (4, 5)
En el es
cador especi
proteínas y
jugados inte
y alteracion
han relacion
llo (9, 10).
El háms
laboratorio,

* Hospita
** Hospita

Recibido en