ORL-DIPS 2000;28(4):168-172

Mediastinitis, pericarditis supurada y empiema bilateral de origen amigdalino: presentación de un caso

E. Hernández
J. Damborenea
R. Fernández
M.J. Naya
M.C. Marín
L. Carmen
A. Ortiz

Servicio de Otorrinolaringología del Hospital Miguel Servet de Zaragoza

Resumen

El flemón periamigdalino es una patología frecuentemente atendida en urgencias por los otorrinolaringólogos. Siendo una entidad generalmente de buen pronóstico y sencillo tratamiento mediante un correcto drenaje y adecuada antibioterapia, puede constituir, como cualquier otra infección craneofacial, el primer paso hacia una celulitis cervical profunda difusa, afección mucho más grave y potencialmente mortal debido a sus complicaciones.
Presentamos un llamativo caso de mediastinitis, pericarditis supurada con taponamiento cardiaco y empiema bilateral descendente consecutivos a una celulitis cervical difusa de origen infeccioso periamigdalar.

Palabras clave: Flemón periamigdalino. Mediastinitis. Empiema pleural. Fascitis necrotizante cervical.

Summary

Peritonsillar abscess is a common emergency attended by otolaryngologists. It is a good prognosis and easy treatment pathology by a correct drainage and suitable antibiotherapy. In spite of this, it may constitute, like any other craniofacial infection, the first step towards a deep soft tissue neck infection, which is of much greater seriousness and potential mortality because of its grave complications.
We report an amazing case of mediastinitis, purulent pericarditis with heart tamponade and descendent bilateral empyema as a consequence of cervical necrotizing fasciitis of peritonsillar origin.

Key words: Peritonsillar abscess. Mediastinitis. Pleural empyema. Cervical necrotizing fasciitis.

Correspondencia:
Elena Hernández Montero
C/Fray Luis Amigó nº 8,
piso 0, letra B.
50006 Zaragoza
E-mail:
elehermon@yahoo.com

Introducción

El territorio craneofacial es escenario de multitud de procesos infecciosos. La proximidad de estos focos a zonas contaminadas (cavidad oral, fosas nasales y senos paranasales) o el asentamiento del proceso en esas mismas zonas, facilitan la rápida y potencial progresión de la infección por los espacios anatómicos cervicales, alcanzando, si el proceso no se controla a tiempo, el mediastino, con la gravedad que esto conlleva.

Una vez más, el diagnóstico y tratamiento precoz son decisivos para mejorar el mal pronóstico de las complicaciones de una afección inicialmente benigna.

Caso clínico

Varón de 23 años fumador de 10 cigarrillos al día sin antecedentes de interés. Acude a urgencias por odinofagia y trismus de tres días de evolución. A la exploración se observa boca séptica, protusión del pilar amigdalino anterior derecho y edema en el hemipaladar correspondiente originado por un flemón periamigdalino que se drena, tratando al paciente ambulatoriamente con antibióticos y antiinflamatorios. Al cabo de tres días acude de nuevo por persistencia de la clínica así como la imagen del flemón. Se procede a un nuevo drenaje y al ingreso del paciente para instaurar antibioterapia intravenosa. Tras dos días de estancia hospitalaria presenta empeoramiento del estado general, con expulsión de coágulos con la tos, dificultad respiratoria, odinofagia importante y crepitación cervical a la palpación.

Se realiza de urgencia ecografía cervical y TAC cérvico-torácica que revelan la existencia de un

absceso cervical con extensión mediastínica y abundante gas disecando planos cervicales anteriores, lóbulo tiroideo derecho y mediastino, acompañado de neumonía basal izquierda, derrame pleural y atelectasia pulmonar (Figuras 1 a 3).

Se lleva a cabo de forma urgente drenaje y desbridamiento cervical amplio bilateral, obteniéndose exudado maloliente y corroborando la disección de los planos cervicales por el gas. Se colocan drenajes tipo Penrose en ambos lados (Figura 4). El servicio de Cirugía Torácica realiza en el mismo acto quirúrgico toracotomía bilateral posterolateral por 5º espacio (Figura 5) obteniéndose 900 cm^3 de exudado empiematoso con grasa mediastínica y pericárdica necrosada en el lado izquierdo y 100 cm^3 en el derecho. Se procede también a la apertura mediastínica anterior y posterior, resecando esfacelos y grasa necrosada. Se mantienen sendos drenajes en mediastino anterior y posterior.

El paciente es trasladado a la unidad de cuidados intensivos donde permanece estabilizado. Una semana después presenta fiebre de 38º y se observa empeoramiento de la radiología torácica de control, obligando a la realización de una TAC urgente que revela derrame pericárdico, tabicamiento y colección en mediastino anterior derecho. Con carácter urgente se drena el derrame pericárdico a tensión mediante nueva toracotomía. Se diseña una ventana pericárdica dejando dos drenajes más además de los dos anteriormente colocados.

En el transcurso de otra semana es necesario de nuevo drenar un empiema pleural derecho. A partir de este momento el paciente sigue una evolución favorable que permite ir retirando los drenajes paulatinamente, siendo el mediastínico el último en extraerse.

En el cultivo del exudado se aislaron *STP milleri* y *Enterococo spp.* resistentes a gentamicina, fosfomicina, cefotaxima y clindamicina.

La situación hemodinámica y respiratoria mejora paulatinamente y es tras otra semana de retirar los drenajes cuando se extuba al paciente y se traslada a la planta de hospitalización.

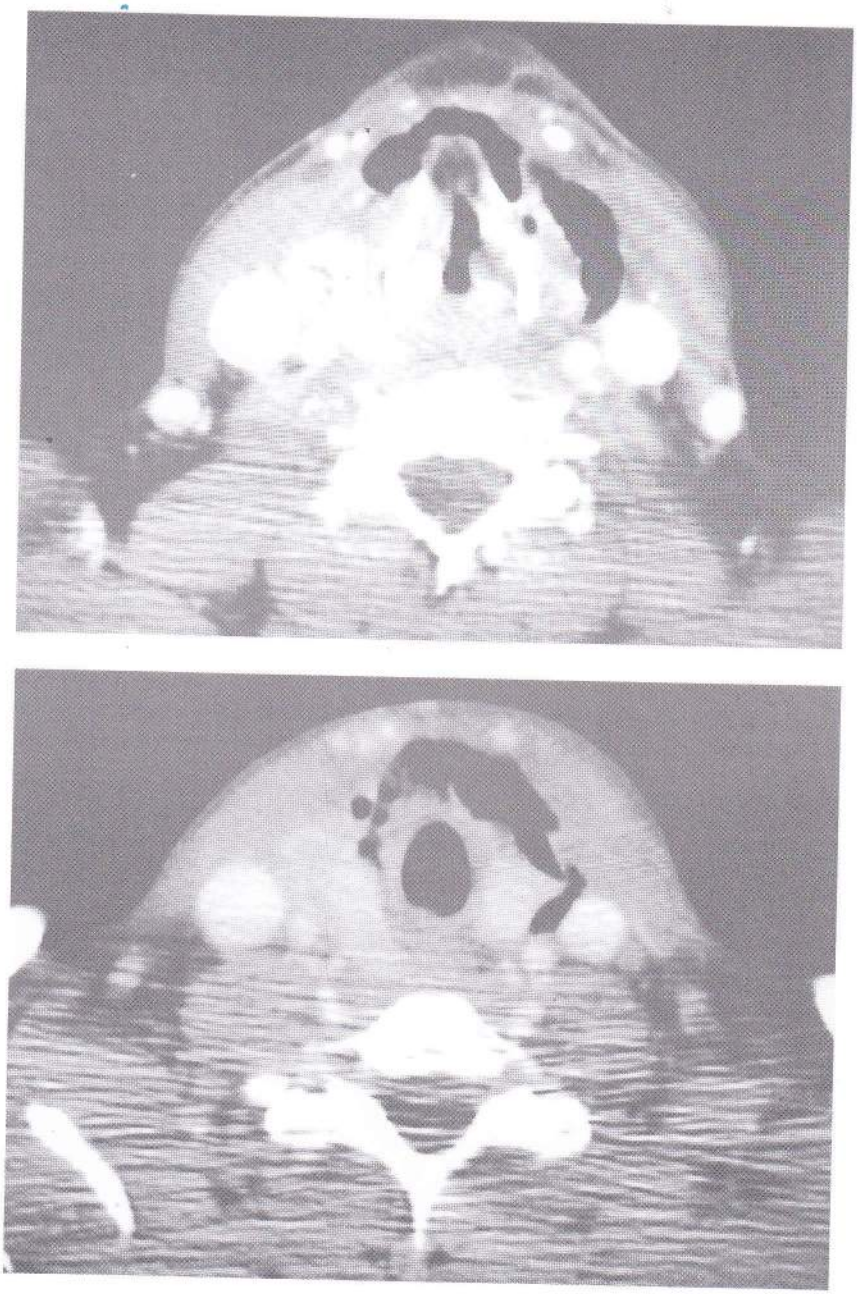

Figuras 1 y 2.
Absceso cervical con extensión mediastínica y abundante gas disecando planos cervicales anteriores, lóbulo tiroideo derecho y mediastino

Su recuperación es completa tras 50 días de evolución, siguiendo controles periódicos por los servicios de Otorrinolaringología y Cirugía Torácica, que resultan normales hasta su alta definitiva.

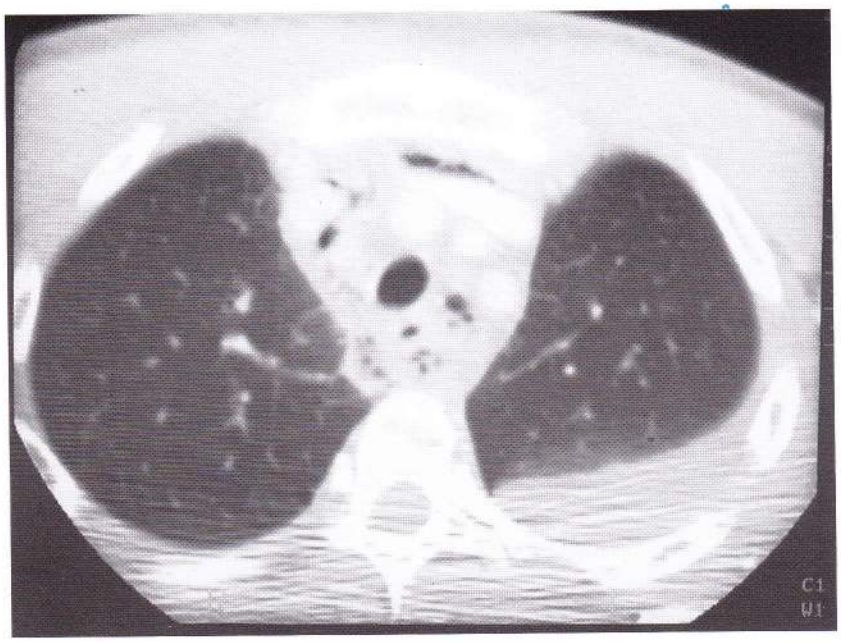

Figura 3.
Neumonía basal izquierda, derrame pleural, atelectasia pulmonar y enfisema mediastínico

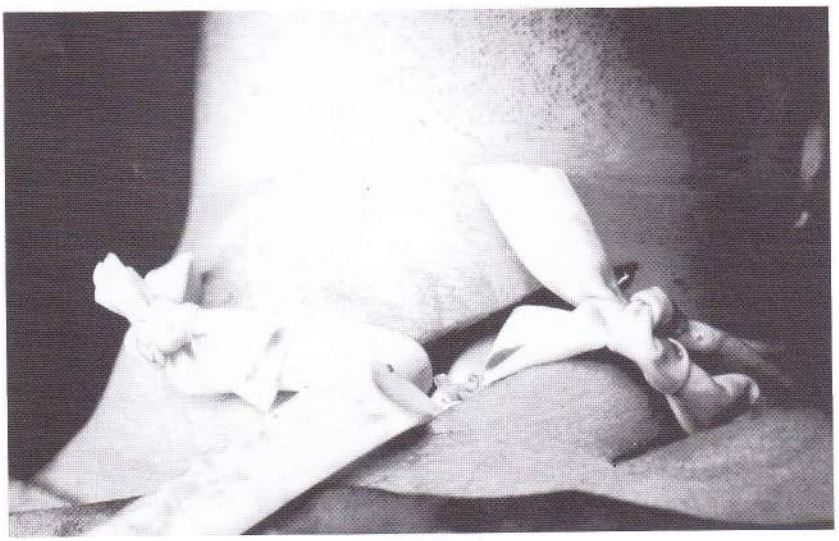

Figura 4.
Cervicotomías bilaterales tras desbridamiento y drenajes tipo Penrose

Discusión

El flemón periamigdalino es una complicación potencialmente mortal de la amigdalitis aguda[1]. Se puede extender a los espacios fasciales cervicales superficiales y profundos originando una celulitis cervical difusa. Esta es una entidad clínica cada vez menos frecuente gracias a la eficacia antibiótica. Consiste en una devastadora infección polimicrobiana de tejidos blandos, caracterizada por la formación de gas y necrosis extensa de la grasa subcutánea[2]. Aunque se puede obtener pus durante el desbridamiento cervical, hay que distinguir este cuadro de abscesos e infecciones circunscritas cervicales.

Son múltiples los procesos que pueden originar una celulitis cervical, siendo el origen dentario el más frecuente[8]. Soluciones de continuidad de cualquier causa de la mucosa oral, linfadenitis, parotiditis, submaxilitis, causticaciones, otitis, tiroiditis son sólo algunas de las puertas de entrada de esta afección[3].

La etiología es polimicrobiana, cobrando especial importancia los gérmenes anaerobios, muchos de ellos saprofitos de las mucosas íntegras que adquieren especial virulencia en estas circunstancias. El cultivo es mixto ae/anaerobios en el 71% de los casos y se aíslan sólo aerobios en el 29%. Por orden de frecuencia, los gérmenes aislados son: *Streptococo, Stafilococo, Bacteroides, Micrococcus, Neisseria, Candida, Enterobacter, Enterococcus, Peptostreptococo, Proteus, Propionobacter y Pseudomonas*[1]. Los anaerobios más frecuentes son *Peptostreptococo, Fusobacterium y Bacteroides*[4,9]. El aislamiento de los anaerobios es a veces difícil ya que las muestras deben ser recogidas en condiciones de anaerobiosis completa.

Las complicaciones de la celulitis cervical difusa son muy graves siendo la más frecuente la mediastinitis. En el caso del flemón periamigdalino la extensión tiene lugar a través de los espacios para/retrofaríngeos[3,11]. Otras complicaciones menos frecuentes son: pericarditis, fístula esofágica, tromboflebitis, meningitis, rotura carotídea, sepsis, síndrome de Lemierre[7] y tromboembolismo pulmonar.

La clínica es de instauración rápida (24-48 horas) desde el inicio del proceso local, aunque cada vez es más frecuente la aparición de los síntomas de modo más tardío debido al inicio precoz, aunque a veces incorrecto, de la antibioterapia. A nivel local el paciente presenta trismus,

odinofagia, sialorrea, disfagia, edema, crepitación cervical a la palpación, contractura muscular cervical por el dolor, etc. Como manifestaciones generales pueden aparecer disnea, fiebre, hipotensión, obnubilación, fallo renal, deshidratación, compromiso hemodinámico por shock séptico, etc.

El diagnóstico clínico es muchas veces difícil porque los síntomas no son claros, pero hemos de mantenernos alerta cuando tras el drenaje de un flemón periamigdalino el paciente no experimenta una clara y rápida mejoría. De forma escalonada realizaremos radiografía no sólo cervical, que puede mostrar aumento de partes blandas y gas disecante, sino también torácica, pues podremos encontrar ensanchamiento mediastínico, empiema pleural, condensaciones pulmonares, etc., datos que nos pondrán en el correcto camino para un diagnóstico preciso. En siguiente lugar emplearemos la ecografía cervical, que nos puede indicar presencia de gas en los espacios cervicales, así como la existencia de absceso. Como prueba más sensible y específica contamos con la TAC cérvico-torácica, que diferencia celulitis y absceso, y como aportación más importante nos informa de la extensión del proceso, lo que orientará la necesidad de uno u otro abordaje quirúrgico para la resolución del cuadro.

Son factores de mal pronóstico la diabetes mellitus, cualquier situación de inmunodepresión, enfermedades cardiovasculares, drogadicción intravenosa, insuficiencia renal, mediastinitis y el origen periamigdalino de la celulitis cervical[2].

La mortalidad es aproximadamente del 40% aunque otros estudios la sitúan entre el 8.2 y el 100%[1].

El tratamiento requiere drenaje quirúrgico precoz, amplio y agresivo tanto a nivel cervical como torácico y/o mediastínico, combinado con antibioterapia intravenosa de amplio espectro cubriendo anaerobios[1,2]. Es una buena opción la aplicación de sesiones de oxigenoterapia en cámara hiperbárica así como un suplemento nutricional hipercalórico[2]. La aspiración con aguja fina del flemón periamigdalino ha sido defendida durante mucho tiempo como un buen método de drenaje, pero sin duda la incisión amplia con bisturí es mucho mejor opción para prevenir su extensión[3]. La integridad de la vía aérea debe estar asegurada mediante traqueotomía o intubación.

Figura 5.
Toracotomía bilateral posterolateral para drenaje pleural, pericárdico y mediastínico

En cuanto al drenaje quirúrgico éste debe realizarse en función del grado de mediastinitis que presente el enfermo[6]. El estadiaje se realiza mediante TAC. El grado I engloba aquellos casos en los que la colección de pus no supera la carina y se recomienda drenaje cérvico-mediastínico. En el grado IIA es el mediastino anteroinferior el que aparece afectado y se realizará transcervicotomía y drenaje mediante incisión subxifoidea. En el grado IIB se afecta el mediastino inferior anterior y posterior y se realizará drenaje mediante toracotomía derecha standard y mínima toracotomía izquierda.

La colaboración entre distintas especialidades (Otorrinolaringología, Cirugía Torácica, Unidad de Cuidados Intensivos, Radiología) es imprescindible para alcanzar el éxito terapéutico[5].

Conclusión

A pesar de la elevada incidencia de infecciones de origen en cabeza y cuello, no debemos perderles cierto respeto. Serán tratadas siempre con

especial atención y realizaremos un exhaustivo seguimiento de estos enfermos debido a las potenciales complicaciones que pueden producirse. La simple sospecha de la instauración de una celulitis cervical difusa o de alguna de sus complicaciones deben alarmarnos para iniciar un tratamiento médico adecuado y si es preciso abordaje quirúrgico.

Bibliografía

1. Civen R, Vÿaisÿanen ML, Finegold SM. Peritonsillar abscess, retropharyngeal abscess, mediastinitis and noncostridialanaerobic myonecrosis: a case report. *Clin Infect Dis* 1992;16(Suppl 4P S2):99-202.

2. Greinwald JH Jr, Wilson JF, Haggerty PG. Peritonsillar abscess: an unlikely cause of necrotizing fasciitis. *Ann Otol Rhinol Laryngol* 1995;101(2):133-7.

3. Jackson BS, Sproat JE. Necrotizing fasciitis of the head and neck with intrathoracic extension. *J Otolaryngol* 1995;24(1):60-3.

4. Horn J, Bender BS, Bartlett JG. Role of anaerobic bacteria in perimandibular space infections. *Ann Otol Rhinol Laryngol* 1991;100(Suppl 154):34-9.

5. Verdalle PB, Roguet E, Raynal M, Briche T, Rouquette I, Brinquin L, Jancovici R, Poncet JL. Necrotizing cervico-mediastinal cellulitis. Apropos of 3 cases. *Ann Otolaryngol Chir Cervicofac* 1997;114(7-8):302-9.

6. Endo S, Murayama F, Hasegawa T, Yamamoto S, Yamaguchi T, Sohara Y, Fuse K, Miyata M, Nishino H. Guideline of surgical management based of diffusion of descending necrotizing mediastinitis. *AADE Ed J* 1999;47(1):14-9.

7. Gidley PW, Ghorayeb BY, Stiernberg CM. Contemporary management of deep neck space infections. Otolaryngol *Head Neck Surg* 1997;116(1):16-22.

8. Peterson LJ. Contemporary management of deep infdctions of the neck. *J Oral Maxillofac Surg* 1993; 51(3):226-31.

9. Brook I. Diagnosis and management of anaerobic infections of the head and neck. *Ann Otol Rhinol Laryngol* 1992;155(Suppl):9-15.

Rhinocort Aqua 100 mcg/dosis. Budesonida. Suspensión para uso intranasal. **Composición:** Cada dosis contiene: budesonida 100 µg. **Excipientes:** Celulosa microcristalina, carboximetilcelulosa sódica, glucosa anhidra, polisorbato 80, edetato disódico, sorbato potásico, ácido clorhídrico y agua purificada, c.s. **Indicaciones:** Rinitis alérgica estacional y perenne. Rinitis vasomotora. **Posología:** La posología debe ser individualizada. *Adultos y niños a partir de 6 años:* dos aplicaciones (200 mcg) en cada fosa nasal por la mañana (total 400 mcg). Cuando los síntomas empiecen a remitir, puede reducirse la dosis a una aplicación diaria (100 mcg) en cada fosa nasal (total 200 mcg). Para que los síntomas desaparezcan por completo se precisan varios días (en algunos casos excepcionales, un par de semanas). Por ello, es muy importante utilizar Rhinocort Aqua con regularidad. El tratamiento de la rinitis estacional debe iniciarse siempre que sea posible antes de la exposición al alergeno. En ocasiones puede ser necesaria la administración simultánea de un colirio antihistamínico para contrarrestar los efectos oculares producidos por la alergia. Normas de administración del preparado: Antes de utilizar Rhinocort Aqua por primera vez, agitar el envase y pulsar varias veces (5-10 veces) hasta que empiece a aparecer una pulverización uniforme del producto. Si no se utiliza diariamente, es necesario realizar una pulsación al aire antes de ser nuevamente empleado. 1-Limpiar bien ambas fosas nasales. Agitar el envase. Quitar la tapa. 2- Sostener el envase tal como se muestra en las figuras*. 3- Introducir el aplicador en un orificio nasal y liberar las dosis necesarias. Repetir la operación con el otro orificio nasal. 4-Volver a colocar la tapa. No utilizar más veces de lo prescrito. *Niños:* Los niños deben utilizar Rhinocort Aqua solamente bajo la supervisión de un adulto con objeto de asegurar la correcta administración y que la dosis corresponde a la prescrita por el médico. **Limpieza:** Es aconsejable limpiar regularmente las piezas de plástico. Para ello, retirar la tapa marrón y extraer el aplicador nasal de color blanco y lavarlos con agua templada. Dejar secar y volver a colocar correctamente. **Contraindicaciones:** Hipersensibilidad a alguno de los componentes de la especialidad. **Empleo durante el embarazo y la lactancia:** Los estudios en animales han demostrado que los corticosteroides pueden producir distintos tipos de malformaciones fetales, aunque tales efectos no parecen ser extrapolables al hombre. Por otra parte, no existen datos demostrativos de un posible paso de la budesonida a la leche materna durante la lactancia. A pesar de estas consideraciones, por razones de seguridad, se desaconseja su empleo durante el embarazo y lactancia. **Precauciones:** Debe administrarse con gran precaución en pacientes con infecciones nasales fúngicas o virales. Se recomienda especial precaución en pacientes previamente tratados con esteroides por vía sistémica ya que el paso a Rhinocort puede producir alteraciones en la función hipotalámico-pituitaria-adrenal. **Advertencias:** Se informará a los deportistas que este medicamento contiene un componente que puede establecer un resultado analítico de control del dopaje como positivo. **Interacciones:** La única interacción descrita hasta el momento es la posible influencia de la cimetidina sobre la farmacocinética y la farmacodinamia de la budesonida tras la administración concomitante oral e intravenosa, si bien es de escasa importancia clínica. **Efectos secundarios:** Ocasionalmente pueden producirse accesos de estornudos, picor o sequedad nasal inmediatamente después del uso del spray. También puede tener lugar una ligera hemorragia nasal. Raramente se han descrito casos de reacciones alérgicas cutáneas (urticaria, rash, dermatitis) asociadas con la utilización de glucocorticosteroides tópicos. En casos muy excepcionales se han producido ulceraciones de la membrana mucosa y perforación del septo nasal tras el uso de glucocorticosteroides por vía intranasal. **Intoxicación y su tratamiento:** La intoxicación aguda con Rhinocort, incluso con dosis muy elevadas, no ocasiona problemas de carácter clínico. En caso de sobredosis o ingestión accidental, consultar al Servicio de Información Toxicológica. Teléfono (91) 562 04 20. **Régimen de prescripción y dispensación:** Con receta médica. Condiciones de la prestación del Sistema Nacional de Salud: Aportación normal. **Presentación y precios:** Frasco de 10 ml (200 dosis), provisto de una bomba dosificadora y de un adaptador nasal. PVPIVA4 = 2.584,- Ptas. Laboratorios Astra España, S.A.

(1) Ficha técnica de la especialidad.

(2) Day JH, Briscoe MP, Rafeiro E, Ellis AK, Pettersson E, Akerlund A. Onset of action of intranasal budesonide (Rhinocort Aqua) in seasonal allergic rhinitis studied in a controlled exposure model. *J Allergy Clin Immunol* 2000; 105: 489-494.

(3) Pipkorn U, Pukander J, Suonpää J et al. Long-term safety of budesonide nasal aerosol: a 5,5 year follow-up study. *Clin Allergy* 1988; 18: 253-259.

(4) Pipkorn U, Berge T. Long-term treatment with budesonide in vasomotor rhinitis. *Acta Otorhinolaringol 1983; 95: 167-171.*

(5) Lindqvist N, Balle V, Karma P et al. Six month open tolerance study with budesonide nasal aerosol in patients suffering from perennial rhinitis. *Eur J Respir Dis* 1982; 63 (Supp 122): 270-271.

(6) Lindqvist N, Balle V, Karma P et al. A long-term safety and efficacy of budesonide in children with perennial rhinitis. A 12 months multicentre study. *Allergy* 1986; 41: 179-186.

(7) Möller C, Ek L, Svensson I-L. Nasal budesonide to children for 5 years. *Allergy Clin Immunology News* 1994; 6 (Suppl 2): 427.

(8) Peake MD, Higgins AJ. Safety of tropical steroid therapy in patients with both rhinitis and asthma. *N Eng Reg Allergy Proc* 1988; 9: 387.